

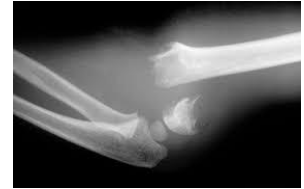## Douleurs d'origine osseuse

B de Courtivron  
15 Juin 2017



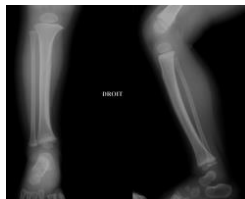## Traumatismes

- Parfois évident, le traitement de la douleur est d'abord et avant tout l'immobilisation, en position fonctionnelle



## Traumatismes

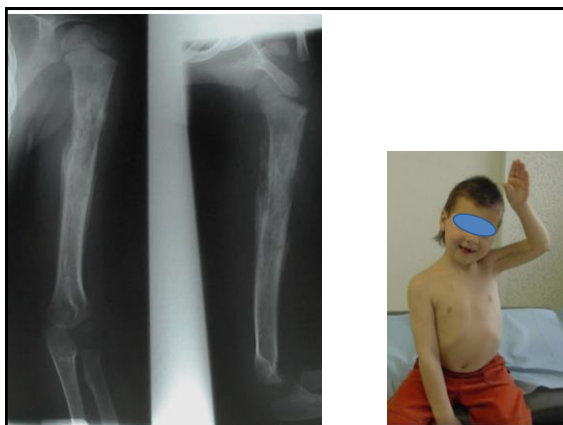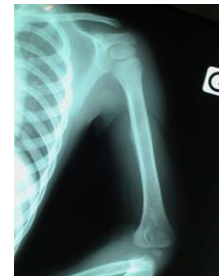- Souvent, tableau plus discret de douleur mécanique sans traumatisme clair.
- Mener l'enquête, examiner précisément, orienter les examens complémentaires.



Fracture en cheveu du tibia

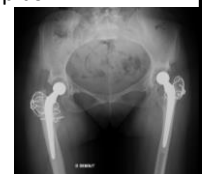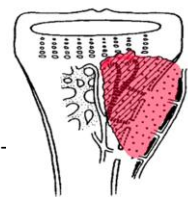
## Traumatismes

- Attention aux pièges
- Histoire de loric

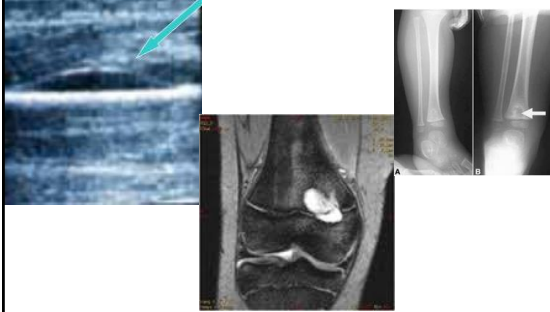


## Infections

- Absès sous-périoste plus douloureux que l'abcès intra-osseux
- Enfants plus jeunes, tableaux plus discrets
- Clinique d'abord
- Biologie
- Urgent si nouveau-né

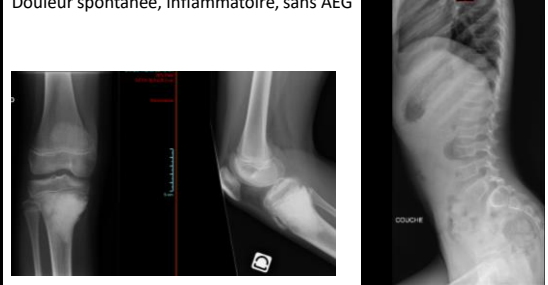

## Infections



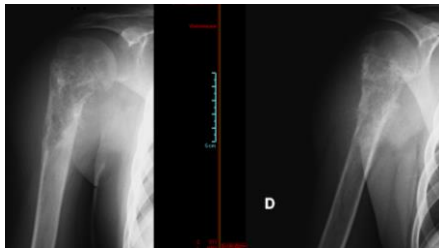
## Tumeurs malignes

Douleur spontanée, inflammatoire, sans AEG



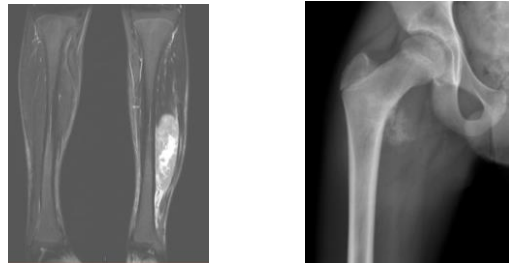
## Tumeurs malignes

Pas de traumatisme sauf...



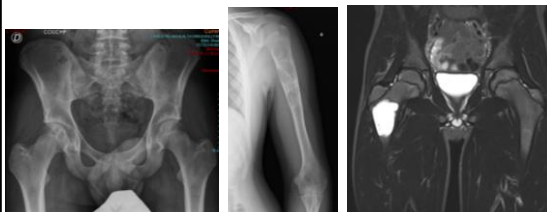## Tumeurs malignes

Lésions indolores ou presque



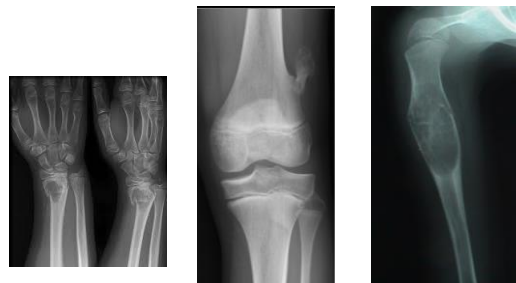## Tumeurs bénignes

Douleur mécanique



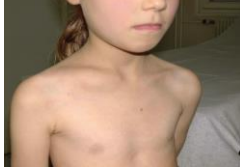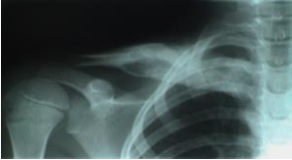
## Tumeurs bénignes

Fracture pathologique souvent bénigne chez l'enfant



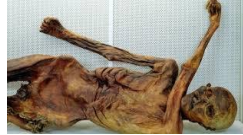## Inflammatoire

- Sapho, OMRC...
  - Douleur inflammatoire, tuméfaction, radio, IRM, bio, rhumato, biopsie ?



## Inflammatoire

- Maladies de ....
- Enthésopathies ?
- Radios normales
- Rassurer, reposer, calmer, amortir, hydrater



## Inconnue

- C'est pas grave !
- Je ne sais pas ce que c'est...mais je sais ce que ça n'est pas
- Ce n'est jamais « rien »
- Se donner du temps
- Attention au SDRC



## Conclusions

- Une douleur sans boiterie est souvent inorganique, une boiterie sans douleur est toujours organique.
- Les douleurs de croissance n'existent pas
- Beaucoup de clinique et peu d'examens complémentaires